Aus dem Pathologischen Institut der Universität Breslau.

Beiträge zur Lehre von den Geschwülsten im 4. Ventrikel.

Inaugural-Dissertation

zur

Erlangung der Doktorwürde

in der

Medizin und Chirurgie

bei der

Hohen Medizinischen Fakultät der Universität Breslau

vorgelegt von

Walter Cimbal

Arzt.

Breslau, 1901.

Gedruckt mit Genehmigung der medizinischen Fakultät der Universität Breslau.

Referent: Geh. Med.-Rat Prof. Dr. Ponfick.

Der Dekan:
Filehne.

Meinem Vater.

Beiträge zur Lehre von den Geschwülsten im 4. Ventrikel.

(Aus dem Pathologischen Institut der Universität in Breslau.)
Von
Walter Cimbal, Arzt.
(Hierzu eine Tafel.)

Seit durch die aseptische Operationsweise die Körperhöhlen dem Messer des Chirurgen eröffnet sind, sind auch den übrigen Zweigen der Medicin neue Aufgaben auf diesen Gebieten erwachsen. Das gilt vor Allem von der Schädelhöhle. Die Indication zu ihrer Eröffnung beschränkt sich nicht mehr auf eingedrungene Fremdkörper und gefährliche Blutungen, bei denen die augenblickliche Lebensgefahr ein sofortiges rücksichtsloses Eingreifen fordert und rechtfertigt, sondern erstreckt sich auch auf die weniger acuten Ursachen vermehrten Hirndrucks, vor Allem auf Tumoren innerhalb der Schädelhöhle. Während aber im übrigen Körper der Sitz eines Tumors mehr oder weniger leicht und genau durch directe Untersuchung aufzufinden ist, lässt sich ein Tumor der Schädelhöhle nur indirect aus dem ganz eigenthümlichen Symptomen-Complex diagnosticiren, den der Ansfall oder die Reizung einer bestimmten Hirnpartie im Leben verursacht. Darum fällt, je häufiger in neuester Zeit die Berichte von glücklichen recidivlosen Exstirpationen bei Schädelhöhlen-Tumoren werden, z.B. von Schede (Deutsche med. Wochenschrift, 1900), desto dringender dem Neurologen und Anatomen die Aufgabe zu, ganz genau die eigenartigen Symptome oder Symptomen-Complexe zu finden, die auf den Ausfall oder Reiz einer jeden Hirnpartie und damit auf den Sitz des Tumors hinweisen. Für zahlreiche grosse Hirngebiete ist diese Aufgabe schon heute gelöst. Auf manchen sind jedoch die bei ihrer

Zerstörung entstehenden Symptome so mannigfaltig und unbestimmt, dass man über ihre Bedeutung noch ganz im Unklaren ist. Eine ganz eigenthümliche Stellung nehmen die Tumoren der Ventrikel, speciell des am häufigsten betroffenen vierten Ventrikels ein. Obwohl die angrenzenden Hirnpartien, die Pons und Medulla oblongata, zu den lebenswichtigsten gehören und ihre feinste Anatomie und Physiologie wie die kaum eines zweiten Hirntheiles durchforscht sind, bleiben sie stets unentdeckt. Unter den Fällen, welche sich in der Literatur finden, ist der grösste Theil überhaupt nicht vermuthet oder doch nicht als Hirntumoren erkannt worden. Selbst in den allersichersten Fällen konnte nur die Diagnose Kleinhirntumor gestellt werden. Die Forderung, die Bristowe und neuerdings Joseph bei der Veröffentlichung ihrer Fälle aufstellen, möglichst jeden gut beobachteten Fall zu schildern, ist daher wohl berechtigt, um durch ihre Zusammenstellung schliesslich doch eine Symptomatologie für sie zu finden. Ich möchte deshalb im ersten Theile meiner Arbeit die Krankengeschichten der beiden mir zur Verfügung stehenden Fälle schildern, deren einer vielleicht zu den besten bis jetzt beobachteten und diagnosticirten gehört. Im zweiten Theile möchte ich versuchen, die genügend beobachteten Fälle, welche ich in der mir leider nur zum kleinen Theil zugängigen Literatur vorgefunden habe, nach ihrer klinischen Zusammengehörigkeit und ihrem differenterial-diagnostischen Werthe zusammenzustellen, was meines Wissens in grösserem Umfange bis jetzt nicht geschehen ist. Den dritten Theil der Arbeit werden die pathologisch-anatomischen Untersuchungen des mir zur Verfügung stehenden Materials ausmachen.

Fall 1. Anna Lademann P. p., 35 Jahr (Krankengeschichte aus der 9. Station des Allerheiligen-Hospitals).

Patientin erkrankte im Juli 1899 mit Kopfschmerzen und wurde auf der inneren Station des Hospitals im August und September unter der Diagnose Lues cerebri mit Jodkali behandelt.

Im August 1897 war Patientin 16 Tage wegen Gonorrhoe, im August 1898 18 Tage wegen Gonorrhoe und secundärer luischer Affectionen in der Behandlung des Hospitales. Bei ihrer Aufnahme in die 9. Station am 3. October 1899 litt Patientin an heftigen Kopfschmerzen und Erbrechen. Beiderseits zeigten sich starke Stauungspapille, weite träg reagirende Pupillen. Die energisch eingeleitete Jodkali- und Quecksilber-Behandlung bleibt zu-

nächst ohne jeden Einfluss, erst am 25. October werden die Anfälle von Kopfschmerzen und Erbrechen etwas seltener und weniger heftig. Patientin bekommt jetzt täglich zweimal 7 gr Jodkali durch Klysma, da sie es per os genommen nicht verträgt, und 1 gr Brom.

6. November. Nervenstatus (aufgenommen vom Nervenarzt Herrn Dr. Adler in Breslau): Patientin schwankt beim Stehen mit geschlossenen Augen und zeigt beim Gehen die Neigung, nach links zu fallen. Der linke Fuss wird weniger gut bewegt, das linke Bein schwerer gehoben. Tremor der Finger der linken Hand, Unsicherheit und Schwäche im linken Arm. Die linke Schulter bleibt beim Heben zurück. Die Musculatur des linken Beines, besonders die Dorsalflexoren des Fusses, sind deutlich schwächer. Die Auslösung der Reflexe in beiden Beinen wird als schmerzhaft empfunden. Der Vorderarmknochen-Reflex links lebhafter, als rechts. Die passive Beweglichkeit ist im linken Arm und Bein etwas vermindert. Beim Zeigen der Zähne bleibt der linke Mundwinkel zurück. Starke Schmerzen im Hinterhaupt.

8. November 1899. Augenstatus (Herr Dr. Heine): Beiderseits Papillitis, Arterien eng, Venen stark geschlängelt. Grenzen der Papille völlig verwaschen, spritzförmige Blutungen um beide Papillen, zum Theil in Resorption, weisse Plaques. Peripherie und Macula lutea frei. Keine Hemianopsie, keine Störungen der Augenmuskel-Functionen, die Blutungen am Hinteraugengrund erklären völlig das bestehende Symptom der Mouches volantes.

25. October bis 6. November. Patientin bekommt zunächst steigende Dosen (bis zweimal 10 gr pro die) Jodkali per Klysma und Abends immer — ein Messglas voll — Sandow's brausendes Bromsalz. Die Anfälle von Kopfschmerzen lassen während dessen bedeutend an Intensität und Häufigkeit nach, das Erbrechen sistirt völlig und tritt das erste Mal wieder am 17. November auf.

Am 21. November hatte Patientin zum ersten Male Nachts einen Tobsuchts-Anfall. Sie warf die Kaffeetasse durch das Fenster hinaus, am nächsten Morgen kann sie sich dessen nicht erinnern und zeigt sich im Gespräch völlig orientirt. In der nächsten Zeit erhält Patientin abwechselnd Bromkali und Trional. Das Jodkali wird vom 24. November ab weggelassen. Die Mouches volantes sind geschwunden, das Verhalten der Patientin ist im Allgemeinen wieder völlig ruhig.

27. November. Heute früh 2 Uhr wird Patientin sehr unruhig, schreit laut auf, man wolle sie vergiften, verlässt das Bett und taumelt zu den Betten ihrer Mitkranken. Der Schwester und der Wärterin stellt sie sich mit erhobenem Stuhle gegenüber. 0,015 gr Morph. hydrochl. bleiben ohne wesentlichen Einfluss. Am Morgen ist Patientin sehr schlaftrunken, weiss nichts von den Ereignissen der Nacht.

Patientin bekommt jetzt jeden Abend 1 gr Sulfonal, trotzdem wiederholen sich die Anfälle in der gleichen Weise noch am 30. November und

1. December. In der Zwischenzeit ist Patientin völlig ruhig und ohne jede Erinnerung an die Ereignisse während des Anfalles.

Am 5. December wird Patientin nach ruhiger Nacht plötzlich Morgens sehr erregt und schilt auf die Wärterin. Nachmittags weicht das Aufregungsstadium einer melancholischen, Gott-ergebenen Stimmung, welche während der nächsten Tage anhält.

8. December. Intermittirender Puls, ohne subjective Beschwerden, nach etwa 8 Schlägen fällt ein Pulsschlag aus. Im Urin etwas Hg, weder Eiweiss, noch Zucker. Augenspiegel-Befund (Dr. Seydel) wie am 6. November.

In den folgenden Tagen ist Patientin psychisch wieder völlig normal, die Kopfschmerzen treten, vorwiegend am Hinterkopf, jetzt wieder häufiger auf in kurzen, aber ausserordentlich heftigen Anfällen. Die Nächte sind, soweit Patientin nicht durch den Kopfschmerz am Schlaf gehindert wird, ruhig. Nächtliche Aufregung, Bewegungszustände stellten sich nur noch am 13. und 27. December ein.

Am 1. Januar 1900 Morgens treten ohne Aurea zwei Anfälle von klonisch-tonischen Krämpfen der gesammten Körper-Musculatur ein, die mit starker Cyanose, Arhythmie und Intermittenz des Pulses einhergehen. Nach dem Anfall starke Benommenheit und Ptosis des oberen linken Lides. Der Zustand bessert sich in den nächsten Tagen etwas, der Puls blieb voll, wenn auch intermittirend. Am 3. Januar Nachmittags $4\frac{1}{4}$ Uhr wird Patientin beim Heben auf den Nachtstuhl plötzlich von Krämpfen des Gesichts und der Athem-Musculatur befallen und cyanotisch. Der Puls ist voll, aber sehr unregelmässig. Der Zustand der Patientin verschlechtert sich trotz 2 Spritzen Ol. camph. sehr schnell und um $4\frac{1}{2}$ Uhr erfolgt der Exitus letalis.

Fall 2. Margarete Himmel, 8 Jahr alt, aus Gogolin. (Krankengeschichte aus der Königlichen chirurg. Universitätsklinik.)

Patientin stammt angeblich aus gesunder Familie, von früheren Krankheiten soll sie nur die Masern mit 5 Jahren überstanden haben. Am 11. Februar 1900 erkrankte sie mit hohem Fieber und häufigem heftigem Erbrechen an Varicellen. Da das Erbrochene schliesslich blutig wurde, wurde sie auf Veranlassung des Arztes mit der Diagnose Ulcus nach der medicinischen Klinik überführt. Hier fand man eine starke Abmagerung und heilende Varicellen am Gesicht und Rumpf. In der Magengegend diffuse Druckempfindung. Im Erbrochenen Blutgerinnsel. Pulsfrequenz 100 bis 120, Temperatur dauernd unter 38°. Unter der Behandlung mit flüssiger Diät und Application der Eisblase auf die Magengegend schwand das Erbrechen nach wenigen Tagen und trat nur zweimal, am 31. März und am 5. April, wieder auf. Das letzte Mal blutig, ohne dass irgend welche Veranlassung dazu vorgelegen hätte. Am 8. April wurde Patientin auf Wunsch der Eltern nach Hause entlassen, musste aber schon am 1. Mai wieder aufgenommen werden, weil das Blutbrechen sich bald wieder eingestellt hatte. Patientin war bei der Wiederaufnahme auf das Aeusserste anhydrämisch

und abgemagert. Die Untersuchung ergab jedoch ausser den Schmerzen im Epigastrium nur Acetongeruch aus dem Munde. Patientin wurde jetzt vorwiegend mit Nährklysmen ernährt und bekam Opium innerlich. Es trat unter dieser Behandlung bis zum 5. Mai eine leichte Besserung ein, von da an wurde das Erbrechen wieder häufiger und Patientin verfiel sichtlich. Deshalb wurde sie am 9. Mai Morgens 9 Uhr in die chirurgische Klinik verlegt und dort Mittags 12 Uhr die Jejunotomie wegen Verdacht auf Magenulcus in Chloroform-Narcose bei gleichzeitiger Infusion von 1 Liter 3proc. Kochsalzlösung vorgenommen. Während der Operation zeigte es sich, dass im Magen-Darmtractus keine pathologischen Veränderungen bestanden. Trotzdem wurde die Jejunotomie zur Entlastung des Magens ausgeführt. Patientin wurde von jetzt ab nur mehr mit Nährklysmen ernährt. Am Tage der Operation sistirten Erbrechen und Aufstossen völlig, doch schon am nächsten Tage, am 10. Mai, trat der frühere Zustand mit unveränderter Heftigkeit wieder auf. Ausser dem Erbrochenen war jetzt auch der Urin blutig. Patientin verfiel seit der Operation sichtlich immer mehr, obwohl in den nächsten Tagen das Erbrechen etwas seltener wurde und am 12. Mai Nachmittags ganz aufhörte. Doch jetzt traten zu den bisherigen Krankheitsbildern allmählich die Symptome der Enteritis, die am 13. Mai mit voller Gewalt ausbrach und die weitere Ernährung durch Klysmen unmöglich machte. An Brust, Händen und Vorderarmen zeigten sich jetzt kleine Ecchymosen, die Temperatur stieg über 38,5°, der Puls war kaum fühlbar bei einer Frequenz von 140—160 Schlägen in der Minute. Abends 8 Uhr erfolgte der Exitus letalis.

Man kann sich kaum vorstellen, wie ähnliche pathologische Processe so grundverschiedene Krankheitsbilder geben können. Es wäre deshalb ein ganz vergebliches Bemühen, wollte ich die beiden Krankengeschichten zu einem Bilde zu vereinigen suchen, und ich möchte ihre weitere Besprechung erst im Verein mit den verwandten Fällen der Literatur, in welche ich sie einreihen werde, vornehmen.

Um ein einigermaassen übersichtliches Bild der Affection geben zu können, habe ich die zusammen passenden Fälle tabellarisch zu ordnen versucht, obgleich sich gerade hier ausserordentliche Schwierigkeiten entgegenstellen. Ich habe die Symptome eingetheilt in psychische, allgemeine Drucksymptome und Folgen der localen Compression der anliegenden Hirntheile, Cerebellum und Medulla. In letzterer wieder sind unterschieden die Störungen von Seiten der in der Medulla liegenden Kerne und der in ihr verlaufenden Leitungsbahnen. Ich glaube mich berechtigt, gerade hier einige Symptome als locale Compressionen

der Medullakerne, speciell des Vagusgebietes aufzufassen, die sonst in der klinischen Diagnostik als allgemeine Drucksymptome fungiren, die als solche wohl aber nie so auffallend von Anfang an das ganze Krankheitsbild beherrschen würden, wie z. B. in meinem zweiten Krankheitsbilde das unstillbare Erbrechen. Andererseits habe ich die psychischen Störungen, die wirklich auffallend häufig vorhanden gewesen zu sein scheinen, von den allgemeinen Drucksymptomen abgetrennt.

Von diesem anatomischen Standpunkte aus zeigt sich zweifellos eine gewisse zwingende Uebereinstimmung in all den äusserlich scheinbar recht verschiedenen Krankheitsbildern. Wahrscheinlich wäre diese noch unverhältnissmässig besser, wenn nicht gerade die neurologische Untersuchung und Beobachtung eine der jüngsten und schwierigsten unter den ärztlichen Disciplinen wäre. An eine Beobachtung und Schilderung der psychischen Symptome hat wohl in den seltensten Fällen Jemand gedacht. Meist muss man sie aus scheinbar nebensächlichen Bemerkungen lesen, — Diagnose auf Hysterie, Melancholie, progressive Paralyse. Um so häufiger und übereinstimmender finden sich dagegen die psychischen Störungen in den neueren und besser beobachteten Fällen, und gerade das veranlasst mich, in ihrem eigenthümlichen Zusammentreffen mit den Local-Erscheinungen sie als ein wesentliches, vielleicht als das Hauptsymptom der Ventrikel-Tumoren anzusehen. Am häufigsten treten sie in Form einer quälenden Schlaflosigkeit und melancholischer Verstimmungen auf, oft mit deutlich intermittirendem Charakter. Einige Male ist auch ächte Desorientirung beschrieben (Fall 1, 2, 5, 17, 9), doch wohl nie das ausgeprägte Bild einer Psychose. Die Fälle, in denen sie ganz fehlen, gehören entweder zu den neurologisch weniger gut beobachteten, oder die Tumoren haben nur einen Theil des Ventrikels eingenommen und gehören ursprünglich Nachbar-Organen an (Fall 29 und 23—25). Um so mehr haben die frei im Ventrikel pendelnden Cysticerken, die sonst nur ganz spärliche Symptome gemacht haben, psychische Störungen verursacht. Eine Erklärung hierfür wage ich selbst vermuthungsweise nicht auszusprechen. Dagegen glaube ich die ebenfalls fast überall und zum Theil vorherrschend vorhandenen Kleinhirn-Symptome aus der geringeren Widerstandskraft der grauen Substanz des

Cerebellums und seiner Ganglienzellen (vergl. die Bemerkungen am Schluss der anatomischen Untersuchungen des ersten Falles) ungezwungen herleiten zu können. Freilich ist ihre häufige Schilderung wohl auch darauf zurückzuführen, dass sie kaum zu übersehen sind. 10 mal ist Stauungspapille, Neuro-Retinitis oder Blutungen am Hintergrunde geschildert, ein enorm hoher Procentsatz in Anbetracht der Schwierigkeit der Untersuchungen des Hintergrundes und der sonst oft recht ungenauen Angaben. Auch die übrigen Symptome starker Vermehrung des Hirndruckes scheinen häufig bestanden zu haben. Krämpfe, starre Pupillen, gesteigerte Reflexe und der fast stets das Krankheisbild beherrschende Kopfschmerz, der häufig Nachts exacerbirend meist im Hinterkopf oder Nacken, seltener in der Stirn localisirt wird. 17 mal wird von den Autoren das Erbrechen angegeben, zum Theil ausdrücklich ohne jedes vorausgehende Unwohlsein und Würgen. Man kann sehr im Zweifel sein, ob es hier bei seiner enormen Häufigkeit und dem physiologisch nahe liegenden Zusammenhang mit der Compression des oberflächlich liegenden Vaguskernes nicht als eines der wichtigsten Localsymptome aufgefasst werden müsse, obgleich es in der klinischen Symptomatologie als allgemeines Drucksymptom fungirt. Von den zweifellosen Localsymptomen rangiren zuerst mit 12 Fällen die Augenmuskel-Lähmungen; meist ist der erkrankte Kern der des Abducens, seltener ist der Ocolomotorius betroffen. An zweiter Stelle tritt der Facialis mit 9 Fällen, etwas seltener Acusticus und Glossopharyngaeus. In vereinzelten Fällen sind dann regellos die übrigen in der Medulla liegenden Kerne betroffen (Fall 1, 4, 7. 10, 11, 19, 20, 24 und 28), ein Verhalten, das bei den Schwierigkeiten, die sich den Tumoren bei der Läsion dieser Kerne entgegen stellen (vergl. die Bemerkungen am Schluss der anatomischen Untersuchungen), wohl zu erwarten war. Immerhin glaube ich aber, dass die Diagnose der Tumoren aus dem Zusammentreffen einiger der angeführten Symptome, wenn auch schwierig und nur mit Aufbietung des gesammten diagnostischen Apparates, jedoch immerhin möglich ist. Und damit wäre ein enormer Vortheil gegeben; denn die Tumoren haben nur in den seltensten Fällen Metastasen gemacht und wären zum grössten Theil der Hand des Chirurgen wohl zugänglich gewesen.

Gruppe I. Ausgeprägte Krankheitsbilder.

Name und Literaturangabe	Alter Geschlecht	Pathologisch-anatom. Befund	Psychische Symptome
1. P. P. Lademann (Fall 1) Allerheiligen	35 w	Tumor, wallnussgrosses Gliom; Ependym verdickt; Medulla und Kleinhirn stark comprimirt. Absteigende Hinterstrang-Degeneration u. Kleinhirn-Seitenstrang-Degenerat. Hydro cephal. int.	Nächtliche Anfälle von Verfolgungswahn m. hochgradiger Erregung und Desorientirung. In der Zwischenzeit melancholische Stimmung.
2. Bristowe Fall I. Brain 83, S. 177.	20 w	Tumor der Corpor. quad., Cerebell. und Ventrikelboden einschloss, aber nicht in die Medulla überging. 2. Geschwulst an d. Bas. cranii; Hydrocephal. intern.; Ependym des Ventrikels verdickt. Sarcom aus kleinen Rund- und Spindelzellen.	Melancholische Stimmung. Allopsychisch desorientirt. Sub finem unordentlich und unreinlich.
3. R. Virchow, Onkologie, Bd. 2, 1864, S. 135.	39 m	4 cm grosses Gliom des Ependyms am Ansatz von Pons und Medulla. Ausstülpungen des Ependyms des 4. Ventrikels verdickt.	Verstimmung, melanchol. Gedächtnissschwäche, schliesslich Sprachbehinderung.
4. Mosler, dies. Arch. Bd. 43, 1868.	22 w	Tumor 5 × 1,0 × 1,5 cm (Wallnuss)gross. Grosszelliges Gliom von Pilzform. Stiel 0,8 cm; vorn aufsitzend. Medulla und Pons abgeflacht. Starker Hydrocephal. int.	Starke Neurasthenie, die aber auf einen früheren Hydrocephal. acut. zurückgeführt wird.
5. Verron, Thèse d. Paris. ref. von Bernhard, Hirngeschwülste.	38 m	Nussgrosser Tumor im hinteren Winkel des Ventrikels. Hyperämie der grauen Substanz.	Gedächtnisssschwäche, schliesslich Tobsucht. Sprache erschwert. Früher Excesse in Baccho et Venere.
6. Verron, a. a. O.	42 w		

Gruppe I. Ausgeprägte Krankheitsbilder.

Allgemeine Drucksymptome	Symptome von Seiten der Nachbarorgane			
	Cerebellum	Medullakerne	Medullabahnen	Varia
Stauungspapille, Blutungen im Augenhintergrund, Venen geschlängelt. Anfälle von heftigstem Hinterkopfschmerz. Sub finem Krämpfe u. Benommenheit. Reflexe gesteigert. Pupillen weit; reag. träge.	Rhombergsches Symptom. Beim Gehen Neigung nach links zu fallen.	Ptosis und Krämpfe der Gesichtsmusculat., Erbrechen; Puls intermittirend.	Parese der ganzen linken Körperhälfte, bes. der Beinmuskeln.	Früher S überstand.
Neuritis optica, schliesslich Erblindung. Pupillen lichtstarr. L. Pupille grösser, als die rechte. Papille verwaschen. Gefässe geschlängelt.		Lähmung des rechten Internus (Strabismus divergens.) Taubheit?	Parese d. Arme u. Beine; Intentionszittern in Kopf und Nacken beim Sitzen und Stehen. Hyperästesien. Reflexe fehlen!	Früher Otitis media.
Langsamer gespannter Puls, Kopfschmerz, Erbrechen.	Schwindel.	Diplopie. Erbrechen.	Tenesmus der Blase.	Aetiologie vielleicht: Trauma.
Starker Stirnkopfschmerz, zuletzt auch im Hinterkopf. Nächtliche Exacerbationen. Nackenstarre (siehe 5?) Starkes Erbrechen.	Anfallsweise Schwindelgefühl.	Starkes Erbrechen während d. ganz. Krankheit o. Würgen. Diabetes insipid. Fliegender Puls. (Nackenstarre.)	Reflexe fehlen!	Tod im Shock (Athemlähmung) Verlauf d. 6 Jahre.
Stirnkopfschmerz.		Linkes Auge nach aussen abgelenkt. Zuckungen im Facialis.	Schwäche, Zittern und Zuckungen in Armen und Beinen.	S. Intermittenz

Gruppe I. Ausgeprägte Krankheitsbilder.

Name und Literaturangabe	Alter Geschlecht	Pathologisch-anatom. Befund	Psychische Symptome
7. Strösewsky, Gazeta letarska 1899, ref. im Neurol. Centralblatt 1900.	33	Gliom der Medulla.	nil
8. Czynlarz, Wiener klinische Rundschau 1899.	16 m	Kirschkern-grosser Cysticercus im linken lateralsten Theil des 4. Ventrikels. Das Foramen Magend. durch Pseudomembranen verschlossen. Starker Hydrocephalus intern.	Starke Gedächtnissschwäche.
9. Dr. Meyer, Arch. f. Psychiatrie u. Nervenheilkunde, Bd. 32, 1899.		Die subendymäre Gliaschicht war nirgends durchbrochen, nur da stark gewuchert, wo der Tumor direct auflag. Keine Hirn-Veränderungen.	Unorientirtheit, Gedächtnissschwäche. Erinnerungs-Täuschungen und Fabulationen.
10. Harrington Douty. Brain 1885. October, S. 409—12. S. auch in Neur. Centralbl. V.	17 m	Maulbeer-artiger freibeweglicher Tumor nur mit dem Dach des 4. Ventrikels locker zusammenhängend. Hydrocephalus intern. An Oblongata, Pons u. Cerebellum keine Veränderungen.	Priapismus? (Im Original auf Reizung der Medulla zurückgeführt.)
11. Joseph, Zeitschr. für klin. Medicin. Fall 1.	22 m	Tumor des 4. Ventrikels. Angioma cavernosum 1 × 3 × 4,5 cm gross. Boden und Wände des Ventrikels nicht, aber der Wurm des Cerebellum mit dem Tumor verbunden. Im Vagus u. Hypoglossus geringe Degenerationen. Rückenmark frei.	

Gruppe I. Ausgeprägte Krankheitsbilder.

Allgemeine Drucksymptome	Symptome von Seiten der Nachbarorgane			
	Cerebellum	Medullakerne	Medullabahnen	Varia
Stirnkopfschmerz, Pupillen-Erweiterung links, ophtalmoskopisch Venen-Erweiterung.	Schwindel.	Abducens- und Facialislähmung. Rechter Recurrens gelähmt. Strabismus convergens, Nystagmus. Pulsbeschleunigung.	Hemianästesia sinistra. Parese des l. Beines.	
Kopfschmerzen. Stauungspapille. Krämpfe im linken Arm und Bein. Erbrechen.	Taumelnder Gang. Schwindelgefühle, besonders beim Erwachen. Neigung, nach rechts hinten zu fallen.	Diplopie (trotzdem keine Augenmuskel-Lähmung nachgewiesen?) Erbrechen unabhängig von der Nahrungs Aufnahme.	Pastellarrefl. gesteigert. Leichte Ataxie des linken Armes.	Tod im Coma. Starke Intermittenz. Beginn vor 5 Jahren.
(Schwindelanfälle.) Kopfschmerzen. Rechts leichtere, links starke Stauungspapille. Streifenförmige Blutungen im Hintergrunde. Pupillenreaction sehr träge.	Schwindelanfälle. Schwindel n. rechts hinten.		Schwäche des linken Beines.	
Neuroretinis mit Amaurose des einen, Amblyopie des anderen Auges. Erbrechen.	Taumelnder Gang bei guter Coordination der Extremitäten i. Liegen.	Links Schwerhörigkeit. Cheyne Stockes'sches Athmen. Erbrechen. (Priapismus). Hohes Fieber ohne entzündliche Ursache (im Original beide auf die Med. bezogen.)		
Stauungspapille. Grosse allgemeine Schwäche. Syncope bei jedem Gehversuch. Starkes Erbrechen.	Schwindel b. Gehen.	Ptyalismus, Syngultus, Nystagmus, Pupillendifferenz, starkes Erbrechen, Schluckbeschwerden, Glossopharyngaeus u. Facialis-Parese.	Zwangsstellung des Kopfes nach links (Recurrens?)	Verlauf seit 6 Jahren Starke Intermittenz. Exitus im Collaps.

Gruppe I. Ausgeprägte Krankheitsbilder.

Name und Literaturangabe	Alter Geschlecht	Pathologisch-anatom. Befund	Psychische Symptome
12. Fall 2.		Angioma sarcomatosum von Ependym u. Plexus ausgehend. 15×38×70 cm gross. Medulla comprimirt. Crura cerebelli u. Corpus restif. erweicht. Medulla mit Tumor fest verwachsen.	
13. Marat, Bulletin de la Société anat. 1875.	40 w	Tumor in der rechten Hälfte der Brücke vom Boden des Ventrikels hervorragend. Compression in der rechten Crus cerebelli ad medullam Crus cerebri erweicht.	Psychische Depression. Schlaflosigkeit.

Gruppe II. Weniger genau beobachtet.

14. Garrod, The Lancet 1873. September. p.303.	11 m	1½ cm breiter papillamatöser Tumor im 4. Ventrikel. Velum und Kleinhirnhälften nach oben verdrängt.	Psychische Verstimmung. Einsilbige Antworten. Schlaflosigkeit.
15. Zenker, Zeitschr. für Psychiatrie. 1872, Bd. 28.	53 w	Bohnengrosser Tumor am Calamus scriptorius des 4. Ventrikel.	Stumpfsinn. Verkehrtheit.
16. Bruns, Geschwülste des Nervensystems.	A:	Freier Cysticercus im 4. Ventrikel.	Diagnose: Hysterie.
17.	B:	Cysticercus am Boden des 4. Ventrikel festsitzend.	Aufregung, Grössenwahn, Gedächtniss-Defecte.

Gruppe I. Ausgeprägte Krankheitsbilder.

Allgemeine Drucksymptome	Symptome von Seiten der Nachbarorgane			
	Cerebellum	Medullakerne	Medullabahnen	Varia
Sub finem chronische Zuckungen der Extremitäten.		Schling- und Sprachbeschwerden.	Parese des l. Armes. Spastische Parese d. Beine. Hohe und tiefe Reflexe erhöht. Später völlige Extremitätenlähmung. Lähmung des Sphincter vesicae.	Therapie Hy + Kal. jodat. Exitus durch die Pneumonie.
Kopfschmerz in Stirn und Schläfen.		Erbrechen, Facialis-Parese (Unterkiefer u. Levator palpebrae), Diplopie, Strabism. conv. dext., Schwerhörigkeit.	Anästhesie d. linken Körperhälfte. Linksseitige Parese. Schmerzen im linken Arme.	

Gruppe II. Weniger genau beobachtet.

Pupillen-Erweiterung, Neuroretinitis duplex, Hinterkopfschmerz.	Schwanken beim Gehen.	Strabismus conv. dext., Erbrechen.	Ataxie der Extremitäten.	
	Schwindel nach rechts.			Intra vitam. Diagnose: Progr.Paral.
Kopfschmerz, Ohnmachten, tonische Convulsionen.	Schwindel.	Erbrechen.		Plötzl. Tod nach interm. Verlauf.
	Erst cerebellare Ataxie, verschwand später.			Wechselnder Verlauf.

Gruppe II. Weniger genau beobachtet.

Name und Literaturangabe	Alter Geschlecht	Pathologisch-anatom. Befund	Psychische Symptome
18. Rilliet et Barthez, Maladies des Enfants. 1861.	6	Encephaloid im Innern des 4. Ventrikels.	Demenz, Schlafsucht.
19. v. Recklinghausen, Dieses Archiv Bd. 30.	Fall 5 m	Cysticerken im 4. Ventrikel.	Melancholie.
20. ebenda.	Fall 3	Wucherung des Ependyms. Tumor adhärirt nirgends.	
21. Oppenheim, Hirngeschwülste		Cysticercus im 4. Ventrikel.	Verworrenheit.
22. Morning, The Lancet, 1871.	57 m	Die hintere Abtheilung des Bodens des 4. Ventrikels von einem Carcinom eingenommen, das durch die Markmassen bis zur Pars petrosa reichte.	Lethargie.
23. Verron, Thèse Paris.	10 m	Tumor, den Boden des 4. Ventrikels, Corpora quadrigmina, Thalamus u. Centrum des link. Cerebell. einnehmend.	
24. Erichsen, Petersburg. med. Zeitschr.	18 m	Mandelgrosser Tumor längs der Medulla in den 4. Ventrikel ragend.	
25. Broadbent Lancet, 1871.	15 m	2 gelbe, harte, erbsengrosse Tumoren am Boden des 4. Ventrikels.	
26. Roger, Journal für Kinderkrankheiten, 69.	6 w	Haselnussgrosser Cysticerc. im stark erweiterten 4. Ventrikel.	

Gruppe II. Weniger genau beobachtet.

Allgemeine Drucksymptome	Symptome von Seiten der Nachbarorgane			
	Cerebellum	Medullakerne	Medullabahnen	Varia
Kopfschmerz, Erbrechen, Pupillen erweitert. Neuritis optica. Visus herabgesetzt.		Erschwertes Schlucken.	Spastische Parese der Beine.	
		Rascher, dikroter Puls (?).		
		Diabetes mellitus (Zucker 5—8pCt.		Exitus durch Tbc.
			Spastische Paralyse der Beine	
Pupillen weit. Amaurose (Stauungspapille (?)	Gang taumelnd.	Taubheit beiderseits. Strabismus extern. dext.		Exitus apoplectiform.
Stauungspapille, Kopfschmerz, Anfälle von Chorea.		Erbrechen, Facialis-Parese links.		
Kopfschmerz, Pupillen weit, Puls langsam.	Schwindel.	Aphonie, Lähm. d. rechten Stimmbandes und Gaumensegels, Erbrechen, Singultus.	Contractur des rechten Armes. Blasenparese. Anaesthesien d. recht. Armes und Gesichtes.	
Kopfschmerz.	Schwindel. Ataxie.	Hyperästhesie i. Quintus, erschwerte Articulation und Schlingen. Beide Augen nach rechts abgelenkt.	Parese im rechten Arme.	Exitus plötzlich S.
Ohne alle Symptome.	Ohne Symptome.	Postdiphtheritische Gaumensegel-Lähmung.		

Gruppe II. Weniger genau beobachtet.

Name und Literaturangabe	Alter Geschlecht	Pathologisch-anatom. Befund.	Psychische Symptome
27. Biermer.	43 m	Bohnengrosser Tumor im 4. Ventrikel, feste Consistenz.	
28. Marinesco, Semaine méd. 1900.		Tumor im 4. Ventrikel.	
29. Rothmann jr., Deutsche med. Wochenschr., 1893.	?	Cyste in dem linken Cerebellum, mit 45 ccm Inhalt einer hämorrhagischen, Eiweiss-reichen Flüssigkeit. Wandung. Gliom oder Sarcom reicht in den 4. Ventrikel hinein. Starker (250 ccm) Hydrocephal. int.	
30. Lapegronie, Abercromby, Hirnkrankh.	30 m	Eigrosser Tumor im 4. Ventrikel. Harte Körner im Kleinhirn.	
31. Müller, Preuss. Vereins-Zeitung, No. 82.	? m	Nussgrosser Tumor im 4. Ventrikel in das rechte Cerebellum hinein gewachsen.	
32. Malmsten Blix, Hygien. May, 1869.		Gliom 3 cm gross, oben hinten mit dem Cerebellum verwachsen, 4. Ventrikel dilatirt, Compression der Umgebung.	
33. Margarethe Himmel, Fall 2.	8 w	Peritheliom. Starker Hydrocephal. intern. Compression d. Medulla u. des Kleinhirns, Ependym stark gewuchert, geht in Tumor über. Die Chorioides ist sein Ausgangspunkt. Keine absteigende Degeneration. Faserausfall an den Schleifenbahnen.	

Gruppe II. Weniger genau beobachtet.

Allgemeine Drucksymptome	Symptome von Seiten der Nachbarorgane			
	Cerebellum	Medullakerne	Medullabahnen	Varia
Ohne alle Symptome.	Ohne alle Symptome.	Erbrechen.		Exitus in Coll. Degen. adip. cordis.
„	„	Polyurie und Glycosurie.		
Hinterkopfschmerz, Stauungspapille, kleine Blutungen.	Schwindel nach rechts, besonders sub finem.	Facialis-Parese links.		Plötzl. Exitus. (Ebenso bei 3 weiteren Fällen v. Cysti) cerken, d. o. Sympt. verl.-
Heftige Kopfschmerzen während 3 Monaten, Convulsionen bis zum Exitus.				Intermittenz
Kopfschmerz links.	Schwindel.	Erbrechen, Facialis-Paralyse, Strabismus convergens sinister.	Paraesthesien am rechten Arm und Fuss.	Tbc.
Kopfschmerz.	Schwindel.	Erbrechen, Diplopie, Ohrensausen.		Exitus plötzlich.
Kopfschmerzen. GeringeStauungspapille		Erbrechen.		Stark intermittirend. Verlauf.

Anatomische Untersuchungen. A. Auszüge aus den Sections Protocollen. Fall 1. Anna Lademann: Die Section der Brust und Bauchhöhle bietet keine bemerkenswerthe Einzelheiten.

Schädelhöhle: Nach Abnahme der normalen Schädeldecke zeigt sich die Spannung der Dura erheblich vermehrt. Es gelingt auch über dem Stirnhirn nicht eine Falte abzuheben. Die Seitenventrikel und der 3. Ventrikel sind erheblich erweitert und mit klarer Cerebrospinal-Flüssigkeit gefüllt. Nach Durchtrennung des Wurms des Kleinhirns präsentirt sich im 4. Ventrikel ein über Wallnuss-grosser, leicht höckeriger Tumor, der die Lichtung des Ventrikels nahezu ausfüllt und namentlich in der Gegend des Calamus scriptorius nach ihr figurirt erscheint. Die Basis dieses Tumors entspricht dem Grunde der Rautengrube. Er setzt sich eine Strecke weit in die Substanz des Bodens fort. Der Tumor hat eine mässig weiche Consistenz und ist von grauweisslicher Farbe.

Fall 2. Margarethe Himmel. Schädelumfang 55 cm. Im Uebrigen das Sections-Protocoll ohne bemerkenswerthe Einzelheiten. Schädel sehr dünn, Dura prall gespannt, an der Hirn-Oberfläche zeigt sich eine leichte Abplattung der Windungen. Gehirn giebt bei der Herausnahme deutliches Fluctuations-Gefühl. Beiderseits die Ventrikel fast um das Doppelte erweitert mit einer klaren Flüssigkeit gefüllt. 3. Ventrikel ebenfalls stark erweitert. Bei Eröffnung des 4. Ventrikels zeigte sich eine am Boden der Rautengrube aufsteigende Wallnuss-grosse Geschwulstmasse von markig weisser Beschaffenheit, blass grauroth gefärbt, dieselbe füllt den stark erweiterten 4. Ventrikel völlig aus, indem sie in alle Buchten desselben Fortsätze einschickt; ein schmaler zapfenähnlicher Anhang von der Geschwulst reicht auf der Medulla oblongata bis in den Wirbelcanal hinein. Das Gehirn ist auf dem Durchschnitt sehr blass. Feuchtigkeitsgehalt stark vermehrt.

Makroskopische Durchschnitte. Fall 1. Fig. 1. Durchschnitt durch Tumor, Medulla und beide Kleinhirn-Hemisphären, etwas unterhalb der Serie 2 in der Nähe der unteren Grenze des 4. Ventrikels. An der Compression des rechten Kleinhirns haben weisse und graue Substanz gleichmässig Theil genommen. Vergleichsweise betragende Maasse des

Cerebellum:

rechts	links
a, b = 37,0 mm Höhe	a, b = 41,3 mm Höhe
c, d = 19,7 mm „	c, d = 41,8 mm „

Maasse der Medulla:

rechts		links	
Höhe in der Linie B:	11,5 mm	Höhe in der Linie B:	10,5 mm
„ C:	8,8 mm	„ C:	8,8 mm
Schräge Durchmesser A, E:	13,8 mm	Schräge Durchm. A, E:	11,5 mm
Auf A, E senkr. Durchm.:	7,8 mm	Auf A, E senkr. Durchm.:	6,9 mm
Querer Durchmesser D, M:	9,0 mm	Querer Durchm. D, M:	6,7 mm

Maasse des Tumors:
Grösste Höhe: 25,5 mm
„ Breite: 30,2 mm
„ Länge: 33,0 mm

Fall 2. Fig. 2. Längsschnitt durch Tumor und Medulla in der Mittellinie.

Maasse des Tumors:
Grösste Höhe: 23 mm
„ Länge: 33 mm
Maasse der Medulla:
Grösste Höhe (uncomprimirt): 13,0 mm
Geringste Höhe (im Compressionsgebiet): 10,5 mm

Mikroskopische Untersuchungen. Fall 1. A. Der Tumor. Ein Gliom (van Gieson'sche Färbung). Besteht makroskopisch und schwach vergrössert aus 3 verschiedenen Theilen, einem centralen, diffus hellgelb gefärbten Kern, einer diesen umgebenden mehr oder weniger scharf von ihm abgesetzten Faser-reichen und Kern-armen Schicht und einer äusseren Kern-reichen und Faser-armen Schicht. Bei stärkerer Vergrösserung zeigt sich das Centrum als eine an Detritus erinnernde, fast structurlose Masse. Kerne sind gar nicht, Faserzüge nur andeutungsweise spärlich an einzelnen Grenzpartien zu erkennen. Gefässe ziehen nirgends hinein, obwohl die Nachbarpartien einen ganz ausserordentlichen Gefässreichthum enthalten. Nach links ist der Kern scharf durch eine Art von Membran von dem anliegenden Geschwulstgewebe geschieden, rechts geht er allmählich in dieses über. Die zweite Faser-reiche Schicht zeigt einen ausserordentlichen Reichthum mächtiger Gefässe. Theilweise, besonders wenn ein Gefäss quer getroffen ist, bildet dieses den Mittelpunkt eines ausgeprägten Strahlenkranzes von Fasern, die in einer etwas grösseren Entfernung von einem nestartigen Haufen von Kernen umgeben sind; auf diesem ganzen Gebiet sind die Zellen in gleicher Weise netzartig angeordnet und durch lange Faserzüge von einander getrennt. Der äussere Kern-reiche Ring zeigt ein sehr variirendes Verhalten. Die ganze rechte Hälfte ist im Bau der zweiten Faser-reichen Schicht ähnlich, nur Kern-reicher, dagegen ist in den rechten Abschnitten das Fasergewebe noch fast gar nicht zur Ausbildung gekommen. Die Kerne liegen unmittelbar an einander in eine ganz spärliche Grundsubstanz eingebettet. Diesen Abschnitt möchte ich als den frischesten und am meisten malignen des ganzen Tumors ansprechen. An seinen Grenzen geht er in die Substanz des Kleinhirns theilweise ganz ohne jede merkliche Grenze über, theils ist er durch Ependym oder Tela choreoidea scharf von ihr getrennt. Seinen Uebergang in die Medulla habe ich später in den Serien 1 und 2 geschildert. Spinnenzellen habe ich nicht finden können. Ich glaube die Diagnose mit aller Bestimmtheit auf Gliom stellen zu können, wenngleich die Weigert'sche Neurogliafärbung, wie ja durchaus zu erwarten war, misslang. Denn die von Storch geschilderten Charakteristica, vor Allem

die Strahlenkranz-förmige Anordnung der Fasern um die Gefässe, der unmerkliche Uebergang in der Glia der angrenzenden Nervensubstanz stimmen völlig mit unseren Befunden überein und lassen die Entstehung von der ependymären Neuroglia der Medulla her als sicher erscheinen. Den Gang der Entwickelung denke ich mir dreizeitig, den drei verschieden gebauten Schichten entsprechend. Den nekrotischen Kern halte ich für das Anfangsstadium der gerade beim Gliom häufig beschriebenen Umwandlung in eine grosse Cyste, deren Wand dann gewöhnlich als einziger organisirter recht von ihrem Geschwulstcharakter zeugt.

B. Medulla. Serie 1. Querschnitte durch die Medulla und den anhaftenden Tumor in der Nähe des distalen Abschnittes des 4. Ventrikels (s. Fig. 450 und 51 in Kölliker's specielle Gewebelehre) Schnittdicke ·18, benutzt jeder 5. Schnitt. No. 10 der Serie (van Gieson'sche Färbung). Der Tumor liegt zu 2 Dritteln und mit seinem faserreichen Theil vorwiegend auf der linken Hälfte der Medulla; er greift hier theilweise in die Substanz der Medulla über, während er rechts überall scharf durch das leicht gewucherte Ependym von ihr getrennt ist. Die einbezogene Nervensubstanz entspricht vorwiegend dem Rest des Fasciculus gracilis und dem Fasciculus solitarius. Die Nische des Sinus rhomboides erscheint durch die Compression völlig ausgeglichen. Das Ependym zeigt, soweit es vom Tumor nicht eingeschmolzen ist, rechts nur leichte Kernvermehrung, links dagegen deutliche Verbreiterung und Wucherung.

No. 5 der Serie. Weigert'sche Färbung (vgl. Fig. 3). Linke Hälfte der Medulla. Die Medulla und besonders ihr dorsaler Abschnitt zeigt durchweg stärkere Glia-Anhäufung. Eine besonders starke Glia-Zone erstreckt sich von der linken Vaguswurzel bis zur Raphe. Der Pedunculus cerebelli erscheint im dorsalen Abschnitt vom Tumor comprimirt, weist jedoch keinen Faserausfall auf. Dagegen ist ein auffallender Verlust gefärbter Nervensubstanz in den dorsalen Partien der Substantia centralis alba und grisea zu bemerken, der sowohl die längs, wie die quer verlaufenden Fasern der Schleifenbahnen betroffen zu haben scheint.

Die rechte Hälfte der Medulla ist weit weniger comprimirt. Trotzdem ist hier in dem Pedunculus cerebelli deutlich ein grosser Theil der longitudinal verlaufenden Fasern ausgefallen, was sie schmaler und heller als die linken erscheinen lässt. Starken Faserausfall zeigen auch die Kleinhirnbahnen zur Olive.

Central von einer Linie, welche etwa in der Höhe der Oliva dorsalis geht, finden sich beiderseits keinerlei Veränderungen. Schnitt 25, Weigert'sche Färbung. Der auf dem Schnitt getroffene Nerv. cochleae (rechts) zeigt keinen Faseransfall. Schnitt 35, Weigert'sche Färbung; zeigt eine ganz ausserordentliche Gefäss-Neubildung, die das vom Tumor eingeschlossene Gebiet bedeutend überschreitet. Die am äussersten Rande dorsal von dem Pedunculus cerebelli zum Nervus cochleae tretenden Fasern sind vom Tumor völlig durchwuchert und eingeschmolzen. Auffallenderweise finden sich

mitten im Bereich der Tumormasse einzelne gefärbte Züge von Nervenfasern.

No. 50 (Nissl'sche Präparat; Original-Methode). Die Ergebnisse dieser Präparate sind vielleicht nicht völlig beweisend, da das mir zur Verfügung stehende Material durchweg in Formalin gehärtet ist. Die Ganglienzellen zeigen sich nur in dem völlig vom Tumor occupirten Gebiete geschwunden, man findet hier nur spärliche Trümmer, jedoch sind in dem Präparat, das beiderseits die Kerne des Vagus und Hypoglossus trifft, schon an der Grenze des Tumors und jedenfalls einige Hundert μ von ihr entfernt durchweg nur zweifellos gesunde, wohlgebildete Ganglienzellen zu finden (Hypoglossuskern). Die stark gewucherte Glia bildet eine dichte Kette um die erkrankten Gebiete.

Serie 2. Theil A. In der Medulla 4 mm, am Tumor 7,3 mm von Serie 1 caudalwärts entfernt (Schnitte 1—30).

Theil B. Etwa 1 mm höher die Schnitte von 30 aufwärts. Schnittdicke 18 μ, nummerirt jeder 4. Schnitt. Die Entfernung zwischen 2 Schnitten der Serien beträgt also 80 μ.

No. 30 (van Gieson'sches Präparat). Der Tumor zeigt in Lage und Bau durchaus das gleiche Verhalten wie bei Serie 1. An seinen Grenzpartien gegen das Kleinhirn ist das Ependym zum grössten Theil durchbrochen und die Geschwulstzellen setzen sich continuirlich in die Gliaschicht des Cerebellums fort, ohne dass dieses jedoch sichtbare pathologische Veränderungen zeigt. An den Grenzen gegen die Medulla ist der Tumor beiderseits bis auf eine Entfernung von $\frac{1}{2}$ ccm von der Mittellinie scharf von der Nervensubstanz durch das nur leicht gewucherte Ependym getrennt. Beiderseits in der Gegend des Fasciculus cuneatus hört dieses völlig auf, und das Geschwulstgewebe greift etwa 1—$1\frac{1}{2}$ mm in die Substanz der Medulla über. Das eingeschmolzene Gebiet ist ausserordentlich reichlich von Gefässen durchzogen und von einer Schicht starker Glia-Wucherung von dem normalen Gewebe abgetrennt. Die Dorsalfurche ist von dem Tumor völlig überdeckt. Ihr Ependym ist in der Tiefe etwa bis zur halben Höhe erhalten und nicht gewuchert. In dem abgeschlossenen Raume finden sich zahlreiche freie Geschwulstzellen.

No. 5 derselben Serie. Weigert'sche Markscheiden-Färbung. Der Tumor schliesst hier den dorsalen Theil der Substantia centralis grisea, den rechten Nucleus gracilis und cuneatus ein. Die eingeschlossenen Partien sind von zahlreichen Gefässen durchzogen, Reste von Ganglienzellen sind nur spärlich mehr zu finden. Links ist nur eine schmale Zone an der Grenze in den Tumor eingezogen. Der Nucleus cuneatus leicht comprimirt, jedoch reich an Ganglienzellen. Beiderseits gehen die Veränderungen etwa bis in die Höhe der Substantia gelatinosa, lassen diese selbst nicht völlig frei. In der beiderseits gut ausgebildeten Schleifenkeuzung finden sich keine Veränderungen. Links findet sich lateral von den Pyramidenbahnen, zwischen diesen und den Fibrae arcuatae externae, ein deutlich stark ausgefallenes Gebiet

eines longitudinalen Fasersystems des Seitenstrang-Restes. Auf diesem Schnitt erscheint vorwiegend die rechte Hälfte der Medulla comprimirt, und zwar nicht in der senkrechten Richtung, sondern schräg nach unten aussen. An der dadurch verursachten Verlängerung und Verzerrung ist vorwiegend wieder die dorsale Hälfte betheiligt. Das rechte Kleinhirn erscheint ebenfalls comprimirt. An der Verschmälerung betheiligt sich nur die graue Substanz, die weisse Substanz ist jedoch im Verhältniss zu der des linken Cerebellum deutlich matter gefärbt. Die übrigen Schnitte der Serie zeigen das gleiche Verhalten.

Serie 3, $1\frac{1}{2}$ mm tiefer, als Serie 2. An Stelle des Uebergangs des Nucleus gracilis in den Funiculus gracilis, Schnittdicke 12—15 μ, nummerirt der 5. Schnitt, Medulla ohne Tumor und Kleinhirn.

No. 12. Weigert'sche Färbung. Der dorsale Rand des Schnittes ist durchweg von seiner normalen, bindegewebigen Hülle begrenzt. Von Geschwulstzellen ist hier Nichts zu finden. Der Centralcanal ist in seinem dorsalen Theil schon eröffnet und klafft etwas, ist aber frei von jeder Spur von Tumorgewebe. Der ventrale Theil ist noch geschlossen. In der centralen grauen Substanz leichte Gefäss-Wucherung. Im Seitenstrang findet sich auch hier, wenngleich weniger deutlich, als in Serie 2, eine besonders links merklich hellere Zone. Die Funiculi gracilis und cuneatus zeigen dagegen durchaus normale Färbung. Die rechte Hälfte der Medulla ist in demselben Sinne comprimirt, wie in Serie 2, nur weniger stark. Die Abplattung betrifft vorzugsweise den rechten Fasciculus gracilis und cuneatus. Die übrigen Schnitte der Serie zeigen durchweg das gleiche Verhalten (Färbungen nach Mallory, Hämatoxylin und Carmin).

Serie 4, in der Höhe des Austritts des ersten Cervicalnerven. Schnittdicke 10—12 μ, numerirt der 5. Schnitt (vgl. Fig. 4).

Die Schnitte sind — vielleicht arteficiell — eigenthümlich verzerrt. Der Dorsalspalt ist links, die Ventralspalte rechts von der Mittellinie verschoben. Der Nucleus gracilis ist etwa noch bis Schnitt 20 getroffen. Funiculus gracilis und cuneatus zeigen keine Degeneration, dagegen finden sich in sämmtlichen Schnitten, — und zwar um so deutlicher, je distaler sie verlaufen — zweifellose Degenerationen am linken Seitenstrange, etwas weniger deutlich rechts. Dieselben erstrecken sich in geringerem Grade fast über den ganzen Seitenstrang, sind aber am deutlichsten in unmittelbarer Nachbarschaft der Pyramidenbahnen.

Serie 5. Transversalschnitte durch das comprimirte rechte Cerebellum. Schnittdicke 8 μ (Nissl'sche Färbungen) und 20 μ (Weigert'sche und Hämatoxylin-Präparate), Schnittgrösse 32×12 mm.

Schnitt No. 12, nach Weigert. Der Schnitt zeigt einen etwa $\frac{3}{4}$ qcm messenden Querschnitt des weissen Marklagers, von dem aus 2 dicke und mehrere feinere Markstreifen fast gerade dorsal ziehen. Dieselbe Richtung halten sämmtliche Züge ein (s. das Uebersichtsbild zu Fall 1). Medial ist an dem einen Markstreifen ein zweifelloser theilweiser Ausfall von Nerven-

fasern zu finden. Die degenerirten Züge sind nur mit starker Vergrösserung sicher festzustellen und liegen diffus zwischen normalen Fasern zerstreut. Sie scheinen bei der Verfolgung in die medialsten, unmittelbar dem Tumor anliegenden Partien der Rinde zu ziehen.

No. 10 der Serie (Nissl'sche Färbung). Das Ependym der dem Tumor anliegenden medialsten Partien ist nicht gewuchert oder krankhaft verändert Auch Glia-Wucherung hat in diesen Partien nicht stattgefunden. In einer Entfernung von etwa $\frac{1}{2}$ mm vom Rande zieht sich der erste wie alle andern in Zungenform zusammengefasste Lobulus. Die nervösen Schichten sind an der Compression ziemlich gleichmässig betheiligt. Am meisten scheint die äussere moleculäre Schicht an Volumen eingebüsst zu haben. Feinere Veränderungen sind weder an der molecularen, noch an der granulirten Schicht deutlich. Die schwersten Veränderungen zeigen die Purkinje'schen Zellen. Am ersten, dem Tumor dicht benachbarten Lobulus sind sie streckenweise völlig geschwunden und beginnen erst sehr spärlich und an Partien desselben, wo sie vom Orte der directen Compression durch ein ziemlich dickes Marklager und mindestens eine granulirte Schicht getrennt sind. Die benachbarten Lobuli verhalten sich äusserst verschieden. Die dorsalsten Partien, die scheinbar ausserhalb der directen Compressionslinie gelegen haben, zeigen fast normale Verhältnisse. Etwa in der Mitte des Präparates in der Ebene, in welcher der Druck am stärksten gewirkt haben muss, sind die Veränderungen recht schwer, werden von innen nach aussen aber zunehmend leichter. Die Purkinje'schen Zellen sind hier theils streckenweise ganz geschwunden, theils einzelne, 3—4 in grösseren Zwischenräumen, ausgefallen. Andererseits sind durch den lang andauernden Druck theilweise die einzelnen Lobuli ineinander gepresst, die moleculare Schicht in ihnen geschwunden und das Ganze in einen regellosen Haufen granulirter Schicht verwandelt. In diesen ragen dann grössere, scheinbar unregelmässig gelagert, Zungen Purkinje'scher Zellen in einer Höhe von 600—1000 μ hinein. Auch anderwärts finden sich einzelne Flaschenzellen tief innerhalb der Körnerschicht. Völlig normales Verhalten findet sich nur in den ventralen Partien des Schnittes, die, etwa in der Höhe der Medulla liegend, fast ganz von dem Druck verschont geblieben sind. Von feineren Veränderungen finden sich in sämmtlichen im Degenerations-Gebiet übrig gebliebenen Ganglienzellen eine Verwaschenheit der Zeichnung, die ich aber, als in den Fehlerbereich der Färbung fallend, nicht unbedingt als sicher gelten lassen möchte. Eine so starke Glia-Vermehrung, wie sie sich durchweg in der Medulla gezeigt hat, habe ich nicht finden können.

Mehrere $\frac{1}{2}$ cm distal von Serie 4 gelegte Schnitte ergeben keine brauchbaren Resultate mehr, da das Rückenmark hier stark lädirt ist.

Die mikroskopischen Untersuchungen haben somit folgende Thatsachen ergeben:

1. Bei Tumoren des 4. Ventrikels ist das Punctum minimae resistentiae, nach welchem der Tumor zuwächst, das Cerebellum.

Zur Atrophie der Purkinje'schen Zellen genügt schon relativ leichte Compression.

2. Die Ganglienzellen der Medulla sind ausserordentlich widerstandsfähig gegen blosse Compression (vergl. Nissl, Serie 1) und brauchen durch sie nicht Schaden zu leiden.

3. Die Nervenfasern brauchen trotz directen Druckes in ihrer Structur gar nicht verletzt zu werden.

4. Das Ependym bildet einen ausserordentlichen festen, widerstandsfähigen Schutz der Medulla und wird bei Druck durch eine lebhaft gewucherte Glia-Zone in der Fernhaltung jeder tiefer greifenden Schädigung unterstützt.

5. Die feinsten Anzeichen anatomischer Schädigung in der Medulla lange vor ihrer völligen Zerstörung sind Glia-Wucherungen und Gefäss-Neubildungen.

6. Die bei Compression des Cerebellum ausfallenden Fasern finden sich ziemlich zahlreich und diffus vertheilt im Kleinhirn-Seitenstrang, vorwiegend aber (vergl. Serie 4) in der Nachbarschaft der Pyramiden-Bahnen. Bei Läsion der Nuclei gracilis und cuneatus degeneriren die Funiculi in keiner Weise, dagegen die aufsteigenden Schleifenfasern. Deren Verlauf ist, nachdem sie in die Substantia ret. alba eingetreten sind, schräg proximal lateral. —

Fall 2, Kind Himmel. Die Präparate stammen von der rechten Hirnhälfte. A. Der Tumor. Van Gieson- und Hämatoxylin-Alaun-Färbung. Mikroskopische Schnitte von 15—20 μ Dicke.

Makroskopisch und mit schwacher Vergrösserung zeigt der Tumor in seiner ganzen Ausdehnung ein ziemlich einheitliches Gepräge. Im Centrum des Präparates sind schon makroskopisch mehrere grosse Blutungen in das Geschwulstgewebe sichtbar, die zum Theil eine Ausdehnung bis zu 4 mm Länge und 2 mm Breite erreichen; mit starker Vergrösserung lassen sich in einem Schnitt von 12—18 qmm Grösse 15 derartige Blutungen von verschiedenster Ausdehnung und Form zählen. Theils sind sie diffus in die Tumor-Substanz ergossen, theils von einer schwächer gefärbten und schlecht differenzirten Zone umgeben. Der Tumor selbst besteht bei dieser Vergrösserung aus Zell- und Faserzügen, die in ihrer Anordnung theilweise recht deutlich an das Balkenwerk der Spongiosa erinnern. Mit stärkster Vergrösserung zeigen

sich die Zellstränge zusammengesetzt aus ziemlich grossen, theils einheitlich intensiv dunkelblau gefärbten, theils schwächer gefärbten, leicht granulirt erscheinenden Zellen von verschiedener Form. Grösstentheils sind sie eiförmig, doch variirt ihre Gestalt von der ausgesprochenen Kreisform bis zur Spindel- und Hörnchen-Form. Zwischen dem Balkenwerk liegen Faserzüge, die in Längsrichtung verlaufen und gewöhnlich in ihrer Mitte ein Gefäss bergen. Bei den grösseren dieser Gefässe sind theilweise die Wandungen hyalin entartet. Die Faserzüge convergiren nicht, wie bei dem Gliom des ersten Falles beschrieben wurde, strahlenförmig um das Gefäss, sondern verlaufen ihm parallel. In einigen grösseren, zufällig in einiger Ausdehnung längs getroffenen Gefässen finden sich Thromben aus zahlreichen Geschwulstzellen und rothen Blutkörperchen und spärlichen Fibrinfäden, die sich auch theilweise noch in die mitgetroffenen Nebenäste erstrecken. Besonders häufig zeigten sich die Thromben in der Nähe der grossen Blutungen. Diese erweisen sich nun unter starker Vergrösserung durchaus nicht als einheitlich, theils scheinen sie ganz frisch zu sein, theils sind sie in den verschiedensten Stadien der Organisation. In einem der am weitesten organisirten Bezirke, in dessen Mitte ein Detritus-ähnlicher, nekrotischer Kern eingeschlossen ist, fielen eine grosse Anzahl eigenthümlicher Zellen auf, die in Grösse und Form eine gewisse Aehnlichkeit mit grossen Ganglienzellen haben. Sie bestehen aus einem diffus blassblau gefärbten, jedoch nicht granulirt erscheinenden Zellleib und einem scharf gefärbten, runden bis eiförmigen Kern, der nicht ganz die Grösse der Geschwulstzellen erreicht. In den übrigen Partien des Tumors habe ich sie nicht auffinden können. Das Verhalten an der Grenze zwischen Tumor und Medulla habe ich versucht in Fig. 5 wiederzugeben.

Das Ependym ist nur in einer kleinen Strecke völlig normal, schon in den Gebieten, die noch nicht dem Tumor anliegen, beginnt eine starke Wucherung der Capillaren, die an den Grenzpartien ganz enorm wird. Zu Blut-Austritten ist es hier nicht gekommen. Zwischen der Capillar-Wucherung liegen Tumor- und Gliazellen regellos unter einander zerstreut. Gegen den Boden der Medulla ist der Tumor scharf begrenzt, auch findet sich in diesem durchaus keine so enorme Glia-Wucherung, wie bei Fall 1. Einzelne Gefässe in dem Boden, die schon völlig im gesunden Gebiet liegen, führen zweifellos Tumorzellen mit sich, ohne dass jedoch ihre Umgebung irgend welche

Reaction zeigt. Entsprechend der Entstehung des Tumors zwingt sein enormer Gefässreichthum die Anordnung des Geschwulstgewebes um die Gefässe und schliesslich das Wachsthum durch Proliferation von Capillaren, als welche ich mir das eigenthümliche Verhalten an der Medullagrenze erkläre, zur Annahme einer Blutgefäss-Geschwulst.

Ihrem Bau nach möchte ich sie nach Borrmann's Nomenclatur am meisten noch den Peritheliomen zurechnen, obwohl ich keine sichere Einreihung unter diese Geschwulstformen vornehmen möchte. Der Gang der Entwickelung, den Borrmann bei diesen Geschwülsten als unbekannt bezeichnet, müsste, wenn man nicht die Capillar-Wucherung im Ependym als selbständig, rein reactiv, annehmen will, nach Art der Capillar-Endotheliome stattgefunden haben. Als Ausgangspunkt kommt bei der Art und dem Sitz des Tumors nur der Plexus chorioideus des Tumors in Betracht.

B) Längsschnitte durch die Medulla von der Brücke bis zur oberen Grenze der medialen kleinen Olive. Schnittdicke 15 μ, nummerirt der dritte bis fünfte Schnitt. Die Schnittnummern verlaufen von der Mittellinie lateral.

No. 15, Weigert-Färbung, zeigt nur weniger kräftige Färbung in der Gegend der Schleifenkreuzung, im Uebrigen aber durchaus scharfe Zeichnung.

No. 50, Nissl'sches Präparat. Die Ganglienzellen im hinteren Abschnitte zeigen keine Veränderungen.

C) Querschnitte durch die Medulla in der Höhe des unteren Endes der Schleifenkreuzung; ergeben durchweg gut gefärbte scharfe Zeichnung und und keine Spuren einer absteigenden Degeneration.

Den völligen Mangel einer tieferen Läsion der Medullakerne und der davon abhängigen secundären Degenerationen erklärt sich aus der relativen Gutartigkeit und der dem Medullagewebe völlig fremden Substanz des Tumors, die sein Uebergreifen auf das gesunde Nervengewebe wesentlich schwerer gestaltet, als bei dem Gliom. Im Uebrigen ergeben die Serien des zweiten Präparates keine neuen Thatsachen und bestätigen theilweise Ergebnisse des ersten Falles. Fall 1 würde sich damit mehr den Fällen 1—4, Fall 2 etwa den Fällen 10 u. 12 der Literatur-Uebersicht anschliessen. Gleichzeitig scheint mir aus der Gegenüberstellung der beiden Befunde eine Erklärung dafür zu resultiren, warum die ziemlich häufigen Cysticerken des Ventrikels fast alle nur die Symptome des allgemeinen Hirndrucks gemacht haben. Das Ependym ist offenbar eine nur schwer durch blossen Druck zu durchbrechende Schutzhülle, es sei denn, dass es selbst

erkrankt ist oder von hinten von der Medulla aus, wie in Fall 1, durchbrochen wird. Dadurch, wie durch die relative Widerstandsfähigkeit der Medulla-Ganglienzellen, wird eine directe Läsion der Medullakerne vermieden und damit die Localdiagnose ausserordentlich erschwert. Die Fälle mit guter Symptomatologie sind in Uebereinstimmung hiermit fast sämmtlich Gliome oder Angiosarcome gewesen.

Für die Ueberlassung des Materials und die Durchsicht der Präparate bin ich Herrn Geh. Rath Prof. Dr. Ponfik zu grösstem Danke verpflichtet, an dessen Institute und unter dessen Leitung ich die Arbeiten ausführen durfte. Die Krankengeschichten verdanke ich der Güte des Herrn Geh. Rath Prof. Dr. von Mikulicz und des Herrn Dr. Hartung.

Literatur.

(So weit sie nicht in der Tabelle angeführt ist.)

Abercrombie: Hirnkrankheiten.
Broadbent: The Lancet, 1871.
Bernhard: Lehrbuch der Hirngeschwülste.
Bruns: Geschwülste des Nervensystems.
Bristowe: The Brain, 1883.
Borgherini: Wiener internationale klin. Rundschau.
Brecke: Dissertation, Berlin, 1886.
Bollinger: Münchener mrd. Wochenschrift, 1888.
Codd, Brit. med. Journ., 56.
Douty: Brain, 1885.
Erichsen: Peterburger med. Zeitschrift.
Finhagson: The Glasg. Path. and Chirurg.-Soc. 1886—91 und 1893—95.
Garrod: Lancet, 1873.
Joseph: Zeitschrift f. klin. Medicin.
Jakob: Lyon medic., 1883.
Krückmann: Dieses Archiv, 1895.
Lloyd, Philad. med. Journ., I.
Ladonne: Hirngeschwülste.
Lionville: Thèse de Paris, 1874.
Marchand, Berl. klin. Wochenschr., 37.
Menuske, Beiträge zur path. Anat, 21.
Mosler: Dieses Archiv, 1868.
Malmsten Blix: Hygiene May, 1899.
Maning: Lancet, 1871.
Marot: Bull. de Sociét. anat., 1875.
Müller: Preuss. Vereins-Zeit., 1850.

Marinesco: Semaine méd., 1900.
Mayer: Archiv f. Psychiatrie n. N., 1899.
Maget: Lyon med., 1886.
Mayer: Wiener klin. Wochenschr., 1892.
Neyes u. Doner: Med. Rec. N. J., 1890.
Oppenheim: Hirngeschwülste.
Perreton: Thèse de Paris, 1859.
Pierre: Monographie, Nancy, 1882.
Riegel, Münch. med. Wochenschr., 34.
Rothmann: Deutsche med. Wochenschrift, 1892.
von Recklinghausen: Dieses Archiv, Bd. 30.
Rilliet et Burther: Maladies d'enfants, 1861.
Roger: Journal d. Kinderkrankheiten, 1869.
Spillmann u. Schmidt: Arch. général de Méd., Paris, 1882.
Spitzer, Jahrbücher f. Psyschiatrie, XVIII.
Storch: Dieses Archiv, 1889.
Trevelyn, Brit. med. Journ.
Verron: Thèse de Paris.
Virchow: Onkologie.
Wünschheim: Schmidt's Jahrbücher, 234.
Zenker: Zeitschrift f. Psychiatrie, 1872.

Erklärung der Zeichen auf Tafel XII.

Fig. 3. a Tumor, b Crura cerebelli, c Kleinhirnbahnen zur Olive, e Striae acusticae, f Hypoglossuskern, g Vaguskern.

Fig. 5. a Tumorzellen, b Ganglienzellen, c Gliakerne, d ein Gefäss mit Tumorzellen.

Lebenslauf.

Ich, Walter Julius Otto Cimbal, katholisch, bin geboren am 9. April 1877 zu Neisse, der Sohn des Kgl. Kreisarztes Medicinalrath Dr. Cimbal daselbst und seiner Gattin Pauline, geb. Mix.

Von Ostern 1887 bis Ostern 1896 besuchte ich das Gymnasium zu Neisse, um mich dann dem medicinischen Studium auf den Universitäten Breslau, Freiburg i. B., Kiel und München zu widmen.

Im Sommer 1898 bestand ich zu Breslau das Tentamen physicum, im Wintersemester 1900/1901 die ärztliche Staatsprüfung, im Juni 1901 das Colloquium.

Seit Ostern 1900 arbeitete ich abwechselnd in der Kgl. Poliklinik für Nervenkranke und dem Laboratorium der psychiatrischen Klinik unter Herrn Prof. Wernicke und im pathologischen Institute unter Herrn Geheimrath Prof. Dr. Ponfick. In dieser Zeit ist auch die vorliegende Arbeit entstanden.

Während meiner Studienzeit hörte ich die Vorlesungen und Curse nachstehender Herren Professoren und Docenten:

In Breslau: Cohn (†), Ladenburg, Chun, Meyer, Born (†), Hasse, Hürthle, Kast, von Mikulicz-Radecki, Küstner, Ponfick, Uhthoff, Wernicke, Henle, Heine, Kümmel, Flügge;

in Freiburg: Wiedersheim, von Kries, Nagel, Altmann, Keibel;

in Kiel: Hochhaus, Nicolai, Hoppe-Seyler, Doele, von Starck;

in München: von Angerer, von Ziemssen, Ziegler, Schönwarth, Seitz, von Amann sen., Amann jun., von Winkel, Bollinger, von Rancke, Sittmann, Lange.

Allen meinen hochverehrten Lehrern erstatte ich für meine Ausbildung meinen herzlichsten Dank.

(Separatabdruck aus Virchow's Archiv für pathologische Anatomie und Physiologie und für klinische Medicin. 166. Bd. 1901.)

Druck und Verlag von Georg Reimer in Berlin.

Fig. 1

Fig. 3.

Fig. 2.

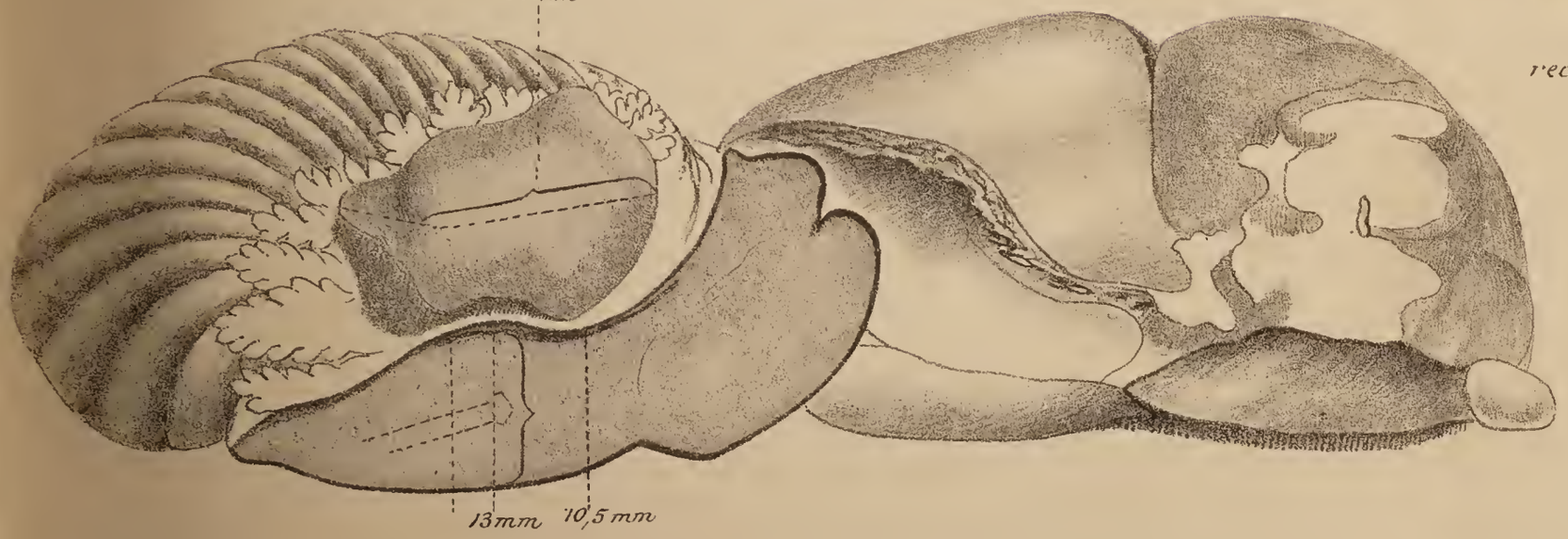

rechts.

links.

Fig. 4.

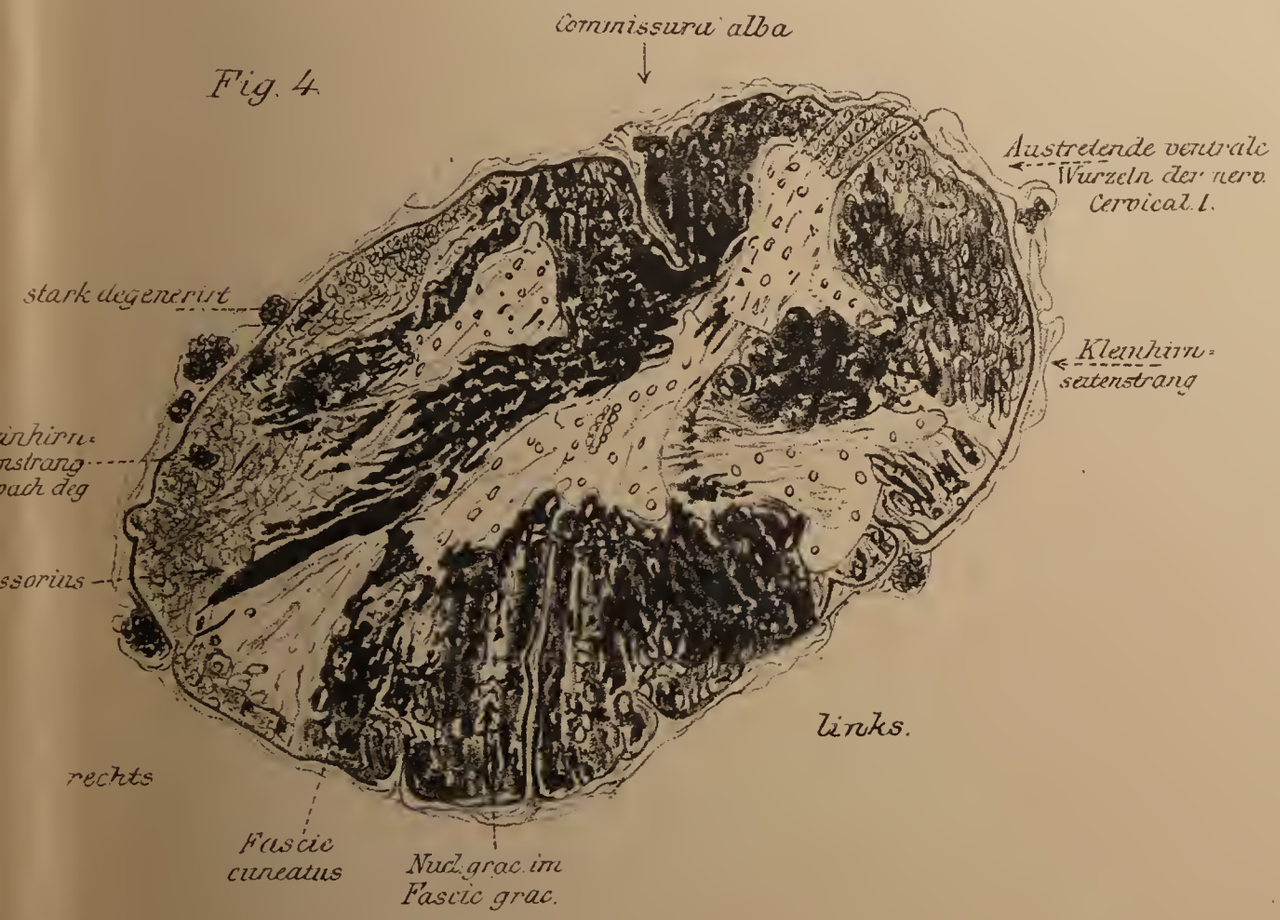

Fig. 5.

F. Hare, Lith. Inst., Berlin.